

TEKNIK PENILAIAN HIPERTROFI VENTRIKEL KIRI PADA PEMERIKSAAN UJI LATIH JANTUNG BEBAN DENGAN DIAGNOSA HIPERTENSI

Putri Rizkiawati¹, Bety Samara Laksmi²
puteri_rizkiawati@yahoo.co.id

¹Alumni Program Studi Kardiovaskuler Fakultas Ilmu-Ilmu Kesehatan Universitas
Muhammadiyah Prof. Dr. Hamka

²Dosen Program Studi Kardiovaskuler Fakultas Ilmu-Ilmu Kesehatan Universitas
Muhammadiyah Prof. Dr. Hamka

ABSTRACT

Hypertension is one of the main risk factors of cardiovascular diseases; one of the example is Left Ventricular (LV) Hypertrophy. To identified LV Hypertrophy, non-invasive diagnostic supportive observation can be done. One of them is exercise treadmill test. The test result will depict the Electrocardiogram (ECG) pictures that show the presence of LV Hypertrophy. Furthermore, the assessment techniques using sokolowlyon and cornell methods will be done. Both methods have different appraisal for the ECG result. The research used Descriptive method with case report design, taking a male patient diagnosed with hypertension in RSUD Based on the examination result of the patient, LV Hypertrophy was found on the ECG record. The assessment of LV Hypertrophy was using sokolowlyoncriteria. One of the LV Hypertrophy criteria is the emergence of LV Strain.

Left Ventricular (LV) Strain description is similar to ST segment depression (sign of ischaemia) but in LV Hypertrophy case, the emergence of ST depression cannot be concluded as the presence of ischaemia or coronary constriction. In the LV Hypertrophy cases, LV Strain description, which are similar to ST segment depression, are usually appear. However, the emergence of ST segment depression cannot be inferred that there is coronary constriction (ischaemia). In other word, every result suspected DT depression will be meaningless to the LV Hypertrophy criteria.

Keywords: *Treadmill, ECG, Left Ventricular Hypertrophy assessment technique*

ABSTRAK

Hipertensi merupakan salah satu faktor resiko utama penyakit kardiovaskular, salah satunya Hipertrofi Ventrikel Kiri. Untuk mengetahui adanya Hipertrofi Ventrikel Kiri dapat dilakukan pemeriksaan penunjang diagnostik non invasif salah satunya adalah Uji Latih Jantung Beban. Dari hasil ULJB akan terlihat gambaran EKG yang menunjukkan adanya Hipertrofi Ventrikel Kiri, dari sanalah dilakukan teknik penilaian dengan metode *sokolow lyon* dan *cornell*. Keduanya memiliki penilaian yang berbeda untuk hasil EKG. Penelitian ini menggunakan metode deskriptif dengan rancangan laporan kasus, mengambil satu data pasien yang sudah ada dengan diagnosa hipertensi, di RSUD. Berdasarkan hasil pemeriksaan pada satu pasien laki-laki, didapatkan adanya Hipertrofi Ventrikel Kiri pada rekaman EKG. Dan penilaian Hipertrofi Ventrikel Kiri dilakukan dengan kriteria *sokolow lyon*. Salah satu kriteria Hipertrofi Ventrikel Kiri adalah timbulnya *Left Ventricular Strain*.

Gambaran *Left Ventricular strain* memang menyerupai depresi segmen ST (adanya iskemi) namun pada kasus HVKi timbulnya gambaran depresi ST tidak dapat disimpulkan adanya iskemik atau penyempitan pada koroner. Pada kasus Hipertrofi Ventrikel Kiri biasanya akan timbul *Left Ventricular Strain*, gambaran *Left Ventricular Strain* memang menyerupai depresi segmen ST. Namun pada kasus Hipertrofi Ventrikel Kiri adanya depresi ST tersebut tidak dapat disimpulkan adanya penyumbatan koroner (iskemik). Dengan kata lain setiap hasil yang diduga depresi ST tidak akan bermakna pada kriteria Hipertrofi Ventrikel Kiri.

Kata Kunci : *Treadmill*, EKG, Ventrikel, Jantung

PENDAHULUAN

Hipertensi akan menyebabkan pengurangan harapan hidup seseorang melalui peningkatan morbiditas dan mortalitas, karena hipertensi merupakan salah satu faktor resiko utama penyakit kardiovaskuler (Desmond et al, 2000). Hipertensi yang lama menimbulkan komplikasi seperti stroke, gagal ginjal, hipertensif retinopati dan hipertrofi ventrikel kiri (HVKi) (Fisch, 1997). Menurut WHO Setiap tahunnya, penyakit hipertensi telah membunuh 9,4 juta jiwa penduduk di seluruh dunia. Saat ini kebanyakan pengidap hipertensi tinggal di negara-negara berkembang, WHO menyebutkan juga 40% penduduk negara-negara berkembang di dunia mengalami hipertensi sekitar 35%. Di Indonesia, angka kejadian hipertensi berdasarkan riset kesehatan dasar (Riskedas) Departemen kesehatan tahun 2013 mencapai sekitar 25,8%. Kementrian kesehatan (2013) juga menyatakan bahwa terjadi peningkatan prevalensi hipertensi dari 7,6% tahun 2007 menjadi 9,5% pada tahun 2013. Prevalensi hipertensi di Indonesia berdasarkan hasil pengukuran pada umur ≥ 18 tahun sebesar 25,8%, sedangkan data penderita hipertensi di Jakarta diketahui sebanyak 20,0% (Kemenkes, 2013).

Hypertensive heart disease (HHD) adalah istilah yang diterapkan untuk menyebutkan penyakit jantung hipertensi secara keseluruhan, mulai dari Hipertrofi ventrikel kiri, penyakit jantung koroner, dan penyakit jantung kronis, yang disebabkan kerana peningkatan tekanan darah, baik secara langsung maupun tidak langsung (Braverman and Braverman, 2009). HVKi adalah pembesaran jaringan otot ventrikel yang terjadi dengan orang-orang yang tekanan darahnya tidak terkontrol. Hipertrofi biasanya disebabkan oleh beberapa jenis tekanan kronis atau beban volume pada otot jantung. Dalam kasus langka, pembesaran jantung bisa terjadi akibat kelainan genetik. HVKi terjadi pada 15-20% penderita hipertensi dan resikonya meningkat dua kali lipat

pada pasien obesitas. Untuk mendeteksi HVKi dapat dilakukan melalui Elektrokardiogram (Goldberger et al, 2012).

HVKi dapat menghasilkan gambaran EKG yang khas, terutama pada kompleks QRS dan segmen ST. Kompleks QRS mewakili depolarisasi ventrikel sedangkan segmen ST mewakili repolarisasi ventrikel. Dengan adanya HVKi, maka akan berpengaruh terhadap aktivitas listrik pada ventrikel kiri, sehingga akan terlihat perubahan pada kompleks QRS dan segmen ST (Goldberger et al, 2012). Uji Latih Jantung Beban (ULJB) adalah diagnostik non invasif dengan cara memberikan stres fisiologis yang dapat menyebabkan abnormalitas kardiovaskular yang tidak ditemukan pada saat istirahat. Oleh karena itu pada hasil ULJB dapat ditemukan gambaran EKG yang bervariasi mulai dari gangguan irama, gangguan hantaran dan gelombang EKG yang mencerminkan kelainan pada jantung itu sendiri. Dapat juga terlihat penebalan otot jantung (HVKi).

Adanya HVKi dapat dilakukan dengan pemeriksaan penunjang diagnostik non invasif salah satunya adalah dengan uji latih jantung beban. Hasil elektrokardiogram pada pasien hipertensi atau HHD biasanya akan timbul perubahan pada kompleks QRS dan depresi ST yang menandakan adanya penebalan otot jantung (HVKi). Untuk dapat melakukan penilaian HVKi pada EKG biasanya dilakukan dengan metode penilaian *Sokolow Lyon* dan *Cornell*.

METODE

Penelitian ini merupakan studi kasus, dimana seorang pasien dengan diagnosa hipertensi yang sedang melakukan pemeriksaan uji latih jantung beban menggunakan treadmill test di kamar Treadmill Lt.3 blok C Poli Mandiri salah satu Rumah Sakit Umum Daerah padabulan Oktober 2015. Pengumpulan data sekunder dengan cara mengambil hasil pemeriksaan treadmill test yang sudah ada melalui alat *treadmill*. Pemeriksaan pasien dilakukan di ruang Uji Latih Jantung Beban. kamar Treadmill Poli Mandiri. Kasus pada pasien berumur 66 tahun, berjenis kelamin laki-laki, dengan riwayat hipertensi, dan adanya keluhan nyeri dada saat beraktifitas atau tidak beraktifitas. Persiapan uji latih jantung beban dilakukan pasien, dengan tidur lebih cepat, dua jam sebelum dilakukan tindakan tidak boleh makan, awal harinya tidak olahraga dulu, dan penggunaan obat-obatan kardiovaskuler (beta blocker) dihentikan sesuai dengan perintah dokter.

Alat yang digunakan 1 set alat treadmill, kertas printer treadmill, *emergency trolley* lengkap dan defibrillator, plester, electrode, oksigen, tensimeter dan stetoskop, alkohol 70 % dan kassa non steril, tissue/handuk kecil, menggunakan busana dan sepatu yang sesuai untuk treadmill. Prosedur pelaksanaan ULJB, dengan menanyakan terlebih dahulu tentang keluhan dan obat-obatan apa saja yang di konsumsi ataupun yang dihentikan atas dasar dokter, serta menanyakan pemeriksaan uji latihan jantung beban sebelumnya. Penjelasan diberikan pada pasien tentang maksud, tujuan, tata cara, manfaat dan juga resiko dari pemeriksaan ULJB juga diberikan. Pasien untuk menandatangani *informed consent* (surat persetujuan) sebagai salah satu prosedur dalam pemeriksaan bahwa pasien bersedia atas segala resiko yang akan terjadi. Setelah itu menentukan protokolnya, dan target HR maksimal dan juga HR submaksimal (HR max: 220-umur dan HR submax: 85% HR max).

Data pasien ke dalam alat ULJB (nama pasien, nomor rekam medis, tanggal lahir, umur, jenis kelamin, tinggi dan juga berat). Membersihkan area penempatan elektroda dengan menggunakan kassa non steril yang sudah di basahi dengan alkohol 70% dengan cara menggosok-gosokkan kassa tersebut di tubuh pasien pada area penempatan elektroda hingga memerah. Tempat pemasangan elektroda yaitu V1 di interkostal ke 4 sisi sterna kanan, V2 di interkostal ke 4 sisi sterna kiri, V3 di antara V2 dan V4, V4 di interkosta ke 5 pada garis midklavikula, V5 sejajar dengan V4 pada garis aksila depan, V6 sejajar dengan V5 pada garis aksila tengah, RA dibawah mid klavikula kanan, LA dibawah mid klavikula kiri, RL dibawah mid arkus kosta kanan, LL dibawah mid arkus kosta kiri. Setelah pemasangan elektroda selesai, fiksasi setiap elektroda dengan plester tujuannya agar elektroda tidak lepas selama *exercise* berlangsung, dan juga mengurangi terjadinya artefak pada EKG. Memasang manset tensimeter pada lengan kanan atas pasien. Tekanan darah pasien diukur dan hasilnya dimasukan pada monitor, rekam EKG 12 Lead pada posisi *supine*.

Teknik penilaian HVK pada hasil ULJB, pada EKG awal terlihat adanya HVKi, penilai HVKi pada pasien menggunakan teknik sokolow lyon. Terlihat gambaran EKG (gelombang S di V2 + gelombang R di V5 > 35 mm). Pada EKG resting terlihat, gelombang R yang tinggi 20 mm pada lead V4, V5 dan gelombang S yang dalam 19 mm di lead V2. Pada tahapan selanjutnya gelombang R diikuti *LV Strain* yang dalam. Gelombang S juga bertambah dalam menjadi 21 mm.

Cara Penilaian Dengan Teknik Sokolow Lyon secara berurutan sebagai berikut :

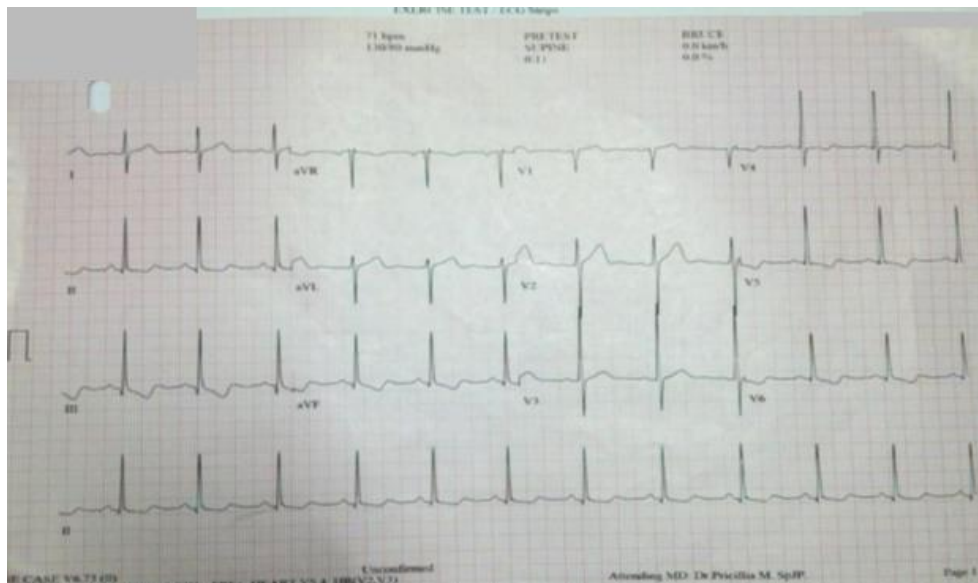
- a. Mengambil gelombang S yang paling dalam antara V1/V2, Gelombang S pada lead V2, 19 mm.
- b. Mengambil gelombang R paling tinggi antara V5/V6, gelombang R pada lead V5, 20 mm
- c. Jadi S di V2 dan R di V5 di dapatkan hasil 39 mm (>35)
- d. Sesuai kriteria *sokolow lyon* maka dari hasil tersebut dapat

HASIL DAN PEMBAHASAN

Hasil dari anamnesa pasien dan pengamatan fisik, maka kasus ini menggunakan protokol *Bruce*. Target Heart Rate (THR) adalah 131-154 x/menit. Tekanan darah dan denyut jantung yang didapatsaat *supine* yaitu : 130/80 mmHg dan HR 71 x/menit. Keluhan : selama dan sesudah ULJB tidak ada keluhan sakit dada, ULJB diberhentikan karena kelelahan. Target denyut jantung submaksimal tercapai.

Hasil *Resting* menunjukkan irama sinus. Laju QRS 71 x/menit, terdapat gelombang S yang dalam 18 mm pada lead V2. Dan gelombang R yang tinggi 20mm pada lead V5, V6 serta tidak ditemukan aritmia. Hasil *Exercise* menunjukkan tidak timbul perubahan segmen ST. HR 131 x/menit dan timbul aritmia berupa VES *couplate multivocal* satu kali. Hasil *recovery* menunjukkan adanya gelombang R yang tinggi (menit ke 4.25) diikuti *LV Strain* yang dalam, di lead V4, V5, V6. Hasil HR 102 x/menit, serta timbul aritmia berupa VES satu kali. Gelombang R sebelum ULJB 20 mm, sesudah ULJB 20 mm. Adanya kesan terjadi perubahan EKG menunjukkan adanya Hipertrofi Ventrikel Kiri diikuti pola *LV Strain*. HR 71x/menit

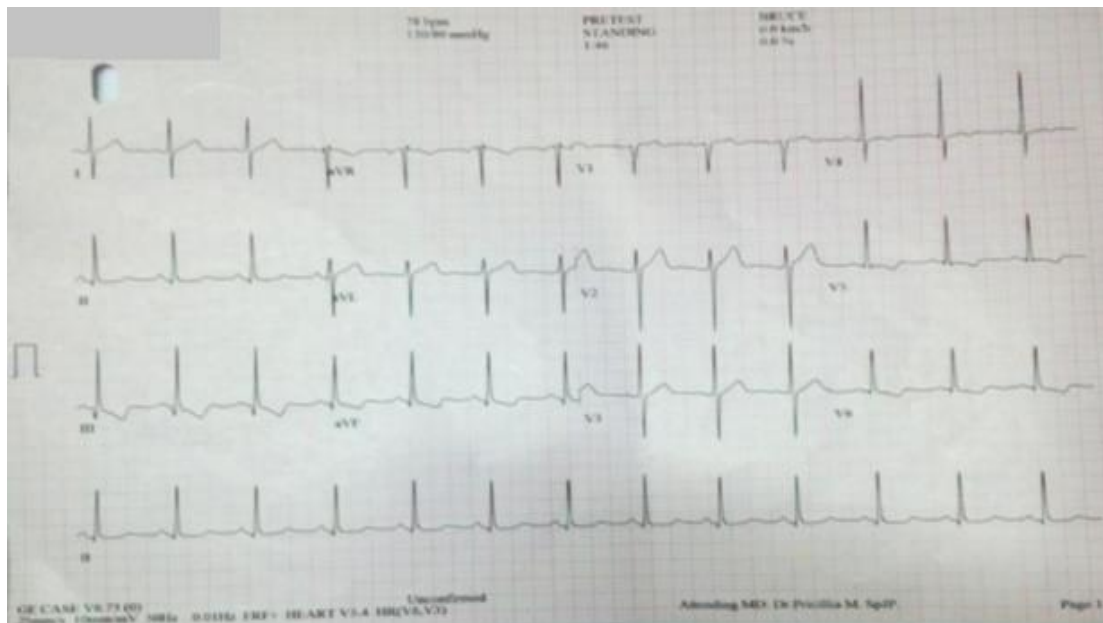
Gambaran EKG menunjukkan gambaran irama sinus. dengan kriteria adanya HVKi, terlihat dari gelombang S yang dalam di lead V1, V2 dan gelombang R di sertai *LV strain* pada lead III, aVF, V4, V5, V6. Pada gambaran ini dapatdi simpulkan adanya HVKi, dengan teknik penilaian *Sokolow lyon*.



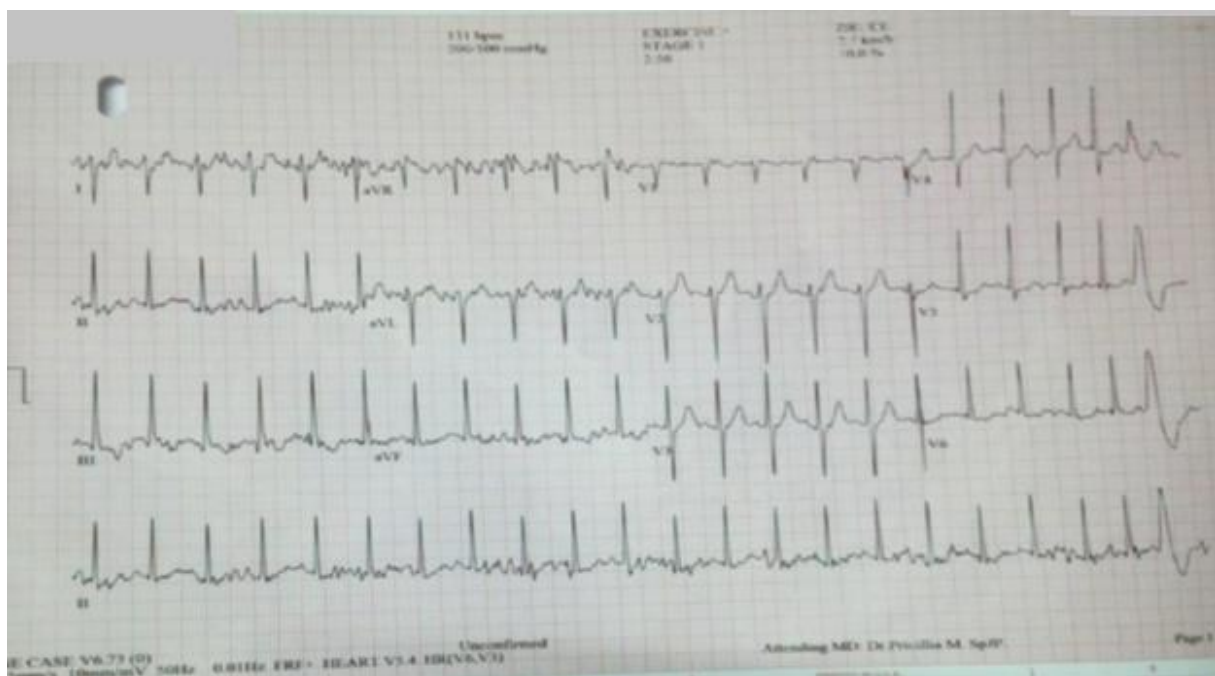
Gambar 1. EKG dalam posisi supine, menunjukkan adanya HVKi dengan teknik penilaian Sokolow Lyon. (Sumber : RSUD)

Pasien berdiri menuju roda ban berjalan (ULJB), kemudian rekam EKG 12 lead saat *standing* (berdiri) dengan tekanan darah 130/80 mmHg dan HR 78 x/menit. Gambaran EKG tetap menunjukkan irama sinus dengan kriteria adanya HVKi.

Untuk mencegah terjadinya resiko kecelakaan, petugas kembali menjelaskan tata cara pelaksanaan ULJB sebelum mesin dijalankan, rekam EKG 12 lead, tekanan darah pasien diukur setiap 3 menit dan setiap 3 menit kecepatan juga kemiringan akan bertambah sesuai prosedur. Menekan tombol *Start Treadmill* pada mesin. Ban mulai berjalan pelan dan pasien mulai mengikuti ban berjalan tersebut. Apabila pasien bisa mengikuti maka pemeriksaan akan segera dimulai. Selanjutnya ban berjalan akan bertambah cepat dan sedikit menanjak (*elevasi*) setelah menekan tombol *pretest* pada monitor. Meminta pasien agar berdiri tegak dan pandangan lurus kedepan, serta beritahu petugas bila ada keluhan seperti nyeri dada, pusing, lelah, dan lain-lain. Saat *exercise, stage 1* di menit ke 2:50 tekanan darah pasien naik menjadi 200/100 mmHg dan denyut jantung 131 x/menit. Timbul aritmia berupa VES *couplate multivocal*, sementara gelombang S dan gelombang R menetap.

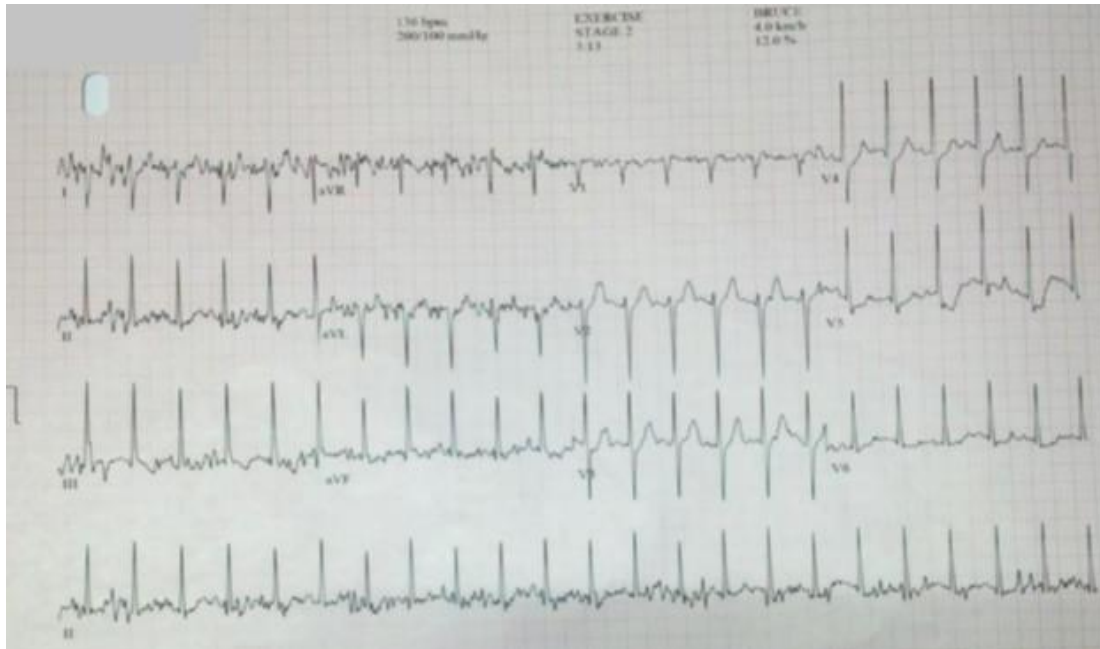

Gambar EKG 2. saat posisi standing menunjukkan irama sinus dengan kriteria adanya HVKI. (Sumber : RSUD)



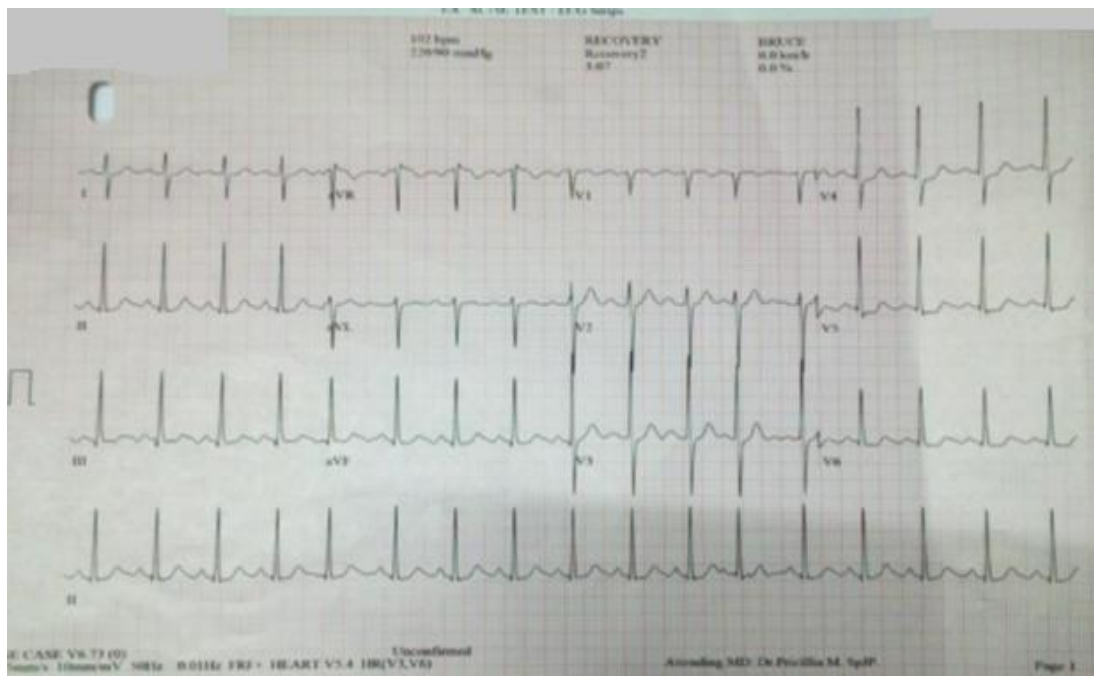
Gambar 3. EKG saat posisi exercise, Timbul aritmia berupa VES couplet multivocal. (Sumber : RSUD)

Pada menit ke 3:13 *peak exercise*, stage 2 ULJB dihentikan karena pasien mengeluh lelah dan tidak dapat melanjutkan ke stage berikutnya. Tekanan darah pasien tetap 200/100 mmHg dan denyut jantung 137x/menit. Tidak timbul aritmia, irama sinus, dengan kedalaman gelombang S yang bertambah menjadi 21 kotak kecil di lead V2, dan gelombang R menetap. Pola *LV strain* terlihat makin dalam.



Gambar 4. EKG pada posisi peak exercise stage 2, dihentikan karena pasien kelelahan. (Sumber : RSUD)

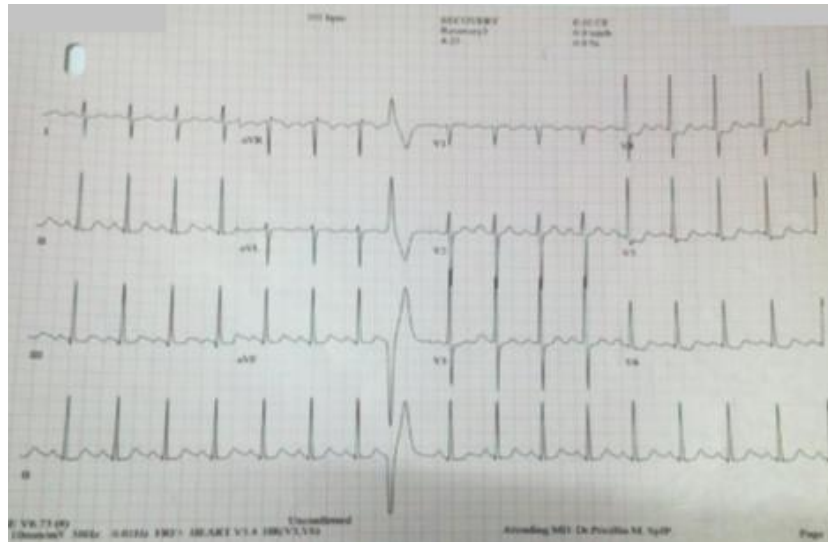
Saat *recovery* pasien dibaringkan, pada menit ke 3:07, tekanan darah pasien meningkat menjadi 220/90 mmHg dan denyut jantung 102 x/menit. Tidak timbul aritmia, gambaran gelombang S dan R menetap.



Gambar 5. EKG saat recovery posisi berbaring pada menit ke 3:07(Sumber : RSUD)

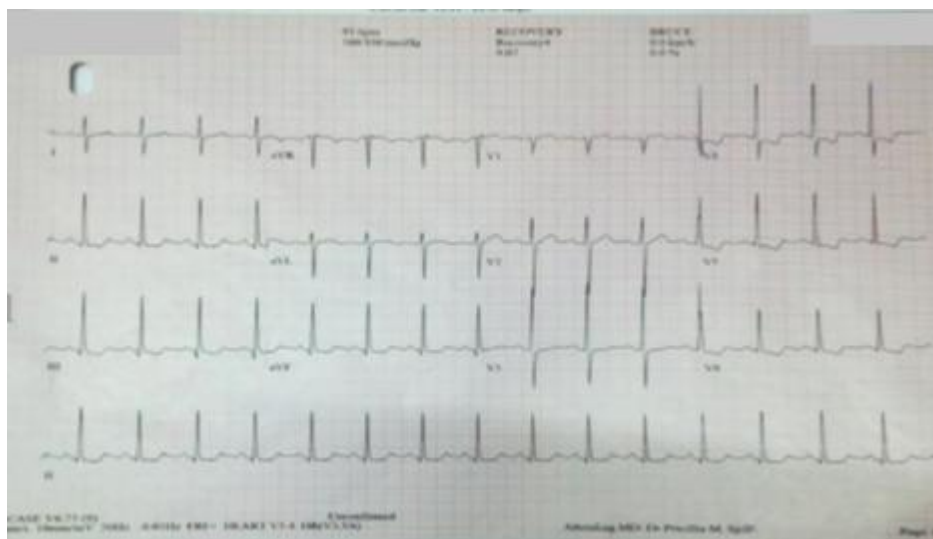
Pada *recovery* menit ke 4:25 tekanan darah tetap 220/90 mmHg dan denyut jantung 101 x/menit. Timbul aritmia berupa VES *couplatemultovocal*. Gelombang R

bertambah tinggi menjadi 21 kotak kecil dilead V5 disertai *LV Strain* yang dalam di lead V4, V5, V6, sementara kedalaman gelombang S menetap.



Gambar 6 EKG saat recovery, timbul VES dengan bertambahnya gelombang R disertai pola LV Strain yang dalam.(Sumber : RSUD)

Pada menit ke 9:07 *recovery*, tekanan darah kembali mendekati semula 160/100 mmHg, dan denyut jantung 93 x/menit. Tidak timbul aritmianamun gelombang R dan S masih menetap diikuti pola *LV Strain* yang semakin dalam pada lead V4, V5, V6 .



Gambar 7 EKG saat recovery pada menit ke 9:07, gambaran EKG mendekati resting awal (Sumber : RSUD)

Pemeriksaan ULJB selesai dilakukan, pasien masih dalam posisi berbaring, elektroda dan manset tekanan darah dilepaskan dari tubuh pasien. Hasil hemodinamik menunjukkan, Nadi naik bertahap dari 71 x/menit saat *resting* menjadi 136 x/menit

pada akhir ULJB dan kembali, mendekati keadaan *resting* pada menit ke 9:07 *recovery*. Tensi naik bertahap dari 130/80 mmHg, saat *resting* menjadi 220/90 mmHg pada akhir ULJB dan kembali mendekati ke keadaan semula pada menit ke 9:07 *recovery*. Ada kesan perubahan hemodinamik normal

KESIMPULAN

Hasil ULJB dengan Tradmill ada sugestif positif iskemik, dengan respon sesuai dengan gambaran HVKi. Tingkat kebugaran jasmani 4,71 Mets dan kapasitas aerobik III. Dalam menentukan HVKi pada elektrokardiogram sangatlah mudah. Ada berbagai kriteria dalam menilai HVKi, salah satunya adalah teknik *SokolowLyon*. Dengan menambahkan gelombang R di lead V5/V6 yang tinggi dan gelombang S yang dalam di lead V1/V2 yang hasilnya lebih dari 35 mV bisa menduga adanya HVKi. Salah satu kriteria HVKi adanya dengan timbul *LV strain* yang menyerupai depresi ST. Hal ini timbul oleh karena sistem konduksi tidak dapat memberikan suplay oksigen yang cukup untuk dapat menembus tebalnya ototmiokard pada ventrikel kiri. Maka timbulah depresi ST yang seolah menggambarkan adanya penyempitan koroner.

SARAN

1. Pada kasus HVKi biasanya akan timbul *LV Strain*, gambaran *LV Strain* memang menyerupai depresi segmen ST. Namun pada kasus HVKi adanya depresi ST tersebut tidak dapat dikatakankan adanya penyumbatan koroner (iskemik). Dengan kata lain setiap hasil yang diduga depresi ST tidak akan bermakna pada kriteria HVKi.
2. Pada kasus HVKi hasil yang didapatkan sesudah ULJB akan di tulis sugestif positif iskemik respon sesuai gambaran HVKi bila THR tercapai. Namun bila THR tidak tercapai hasil ditulis negatif atau *uninterpretable*.

DAFTAR PUSTAKA

- Ambari M.A.2015. *Pemeriksaan dan interpretasi Uji Latih Jantung Dalam Rangka WECOC 2015* RS PJJN Harapan Kita. Jakarta
- Braverman, E.R., Braverman, D. 2009. Dua Penyebab Penyakit Jantung Tekanan Darah Tinggi dan Kenaikan Kadar Kolesterol.
- Dasril Efendi. 2003. Korelasi Dispersi QT Dengan Hipertrofi Ventrikel Kiri Pada Penderita Hipertensi. Bagian Ilmu Penyakit Dalam Fakultas Kedokteran Universitas Sumatera Utara

- Desmond J. Sheridan M. 2000. *Regression of left ventricular hypertrophy : Do antihypertensive differ In : Journal of hypertension.*
- Duprez D, Ghent. 2004. *Four Diagnostic Criteria Four ECG-LVH. European Society of Hypertension.*
- Fisch C. 1997. *Left ventricular hypertrophy In : Heart Disease. Braunwald E. 5th WB. Saunders Company.*
- Goldberger, Ary L, Zachary D. Goldberger,Alexei S. 2012. *ClinicalElectrocardiography: A Simplified Approach.Eighth edition. Elsevier Health Sciences:Philadelphia.*
- Goldberger E, Goldberger L. A. 1981. *Atrial and Ventricular Enlargment.In : Goldberger L.A, Goldberger Clinical Electrocardiology . 2nd ed . New York.*
- Goldman M.J. 1979. *Principles of Clinical Electrocardiology , 10 th ed. California, Lange Medical Publication.*
- Grauer K. 1998. *Clinical Detection of Chamber Enlargement. Grauer K. A Practical Guide To ECG Interpretation. USA, A Times Mirror Company*
- Kementerian Kesehatan. 2013. Riset Kesehatan Dasar. Jakarta : Pusat data dan informasi Kementrian Kesehatan RI
- Mohammed M.J.2001. *Determination of Left Ventricular Mass By Echocardiograph In Normal Arab People. Medl J of Islamic Academy of Sciences.*
- Norman A. Chamber Enlargements . Norman A. 1992. *12 Lead ECG Interpretation.NewYork, McGraw-Hill, Inc.1992*
- Sloane, Ethel. 2003. *Anatomi dan Fisiologi untuk Pemula. EGC: Jakarta.*