

THE ROLE OF CARDIOVASCULAR TECHNICIAN IN HEART TAPPING MEASURES IN ATRIAL SEPTAL DEFECT PATIENT

PERAN TEKNISI KARDIOVASKULAR DALAM TINDAKAN PENYADAPAN JANTUNG PADA PASIEN ATRIAL SEPTAL DEFECT

Ilma Savara

ilmasavara@gmail.com

Alumni Program Studi Kardiovaskuler Fakultas Ilmu-Ilmu Kesehatan Universitas Muhammadiyah Prof. Dr. Hamka

ABSTRACT

ASD is a congenital heart disease are actually holes (defects) in the interatrial septum. Invasive diagnostic studies is a heart catheterization aimed at checking the pressure chambers of the heart and oxygen saturation so it can be enforced ASD diagnosis and prognosis if necessary closure. Cardiovascular technician role in ASD is very helpful in the treatment of ASD.

The descriptive method was used with case study from 1 patient. Data were collected using secondary data from Medical Records.

After procedures we calculated flow ratio, PARI, pre and post oxygen test, write down documentation right heart catheterization and give it to the doctor to write the interception. Calculation of saturation the result is found to step down at the low level and mid RA, PH reactive with oxygen test, so it can be diagnosed as ASD which can be close.

Keywords: *Role of Cardiovascular Technician, ASD, Right Heart Catheterization*

ABSTRAK

ASD adalah penyakit jantung bawaan berupa lubang (defek) pada septum interatrial. Kateterisasi penyadapan jantung dilakukan untuk memeriksa tekanan ruang-ruang jantung dan kandungan oksigen (saturasi) sehingga dapat ditegakkan diagnosis ASD dan prognosis jika dilakukan penutupan ASD. Peran teknisi sangat membantu dalam tatalaksana ASD.

Metode yang digunakan adalah deskriptif dengan studi kasus dari 1 orang pasien. Pengambilan data dilakukan dengan menggunakan data sekunder dari Rekam Medik. Peran Teknisi Kardiovaskular adalah mengkalkulasi penghitungan *flow ratio*, PARI, *pre* dan *post* tes oksigen, mencetak hasil dokumentasi tindakan penyadapan jantung dan memberikannya pada dokter untuk dituliskan hasil penyadapan. Penghitungan dari saturasi hasilnya ialah ditemukan *step down* di level *low* dan *mid* RA, PH yang reaktif dengan tes oksigen, sehingga dapat dipastikan diagnosis ASD yang dapat dilakukan penutupan ASD.

Kata Kunci : Peran Teknisi Kardiovaskular, ASD, Penyadapan Jantung

Latar Belakang

ASD adalah penyakit jantung bawaan berupa lubang (defek) pada septum interatrial yang terjadi karena kegagalan fusi septum interatrial semasa janin. (Kusmana, 2003)

Angka kejadian PJB berkisar pada 8-10 dari 1000 bayi lahir hidup. Dengan jumlah kelahiran sekitar 4,5 juta per tahun saat ini, maka diperkirakan 40.000 bayi lahir dengan PJB di Indonesia. (Rahajoe, 2013)

Ada 2 golongan besar PJB, yaitu sianosis dan non sianosis.

Salah satu PJB non sianosis yang sering terjadi pada penduduk Indonesia adalah *Atrial Septal Defect* (ASD). Penyadapan jantung ditujukan untuk memeriksa tekanan ruang-ruang jantung dan kandungan oksigen (saturasi) sebagai terapi intervensi untuk penutupan defek.

Sebagai seorang teknisi kardiovaskular harus memahami prosedur tindakan penyadapan jantung, pemantauan

hemodinamik, hasil tindakan dan interpretasi.

METODE

Penelitian ini merupakan studi kasus, pasien 1 orang dengan diagnosa ASD dilakukan pemeriksaan Penyadapan Jantung di ruang Kateterisasi Jantung Rumah Sakit Umum Daerah Kabupaten

HASIL DAN PEMBAHASAN

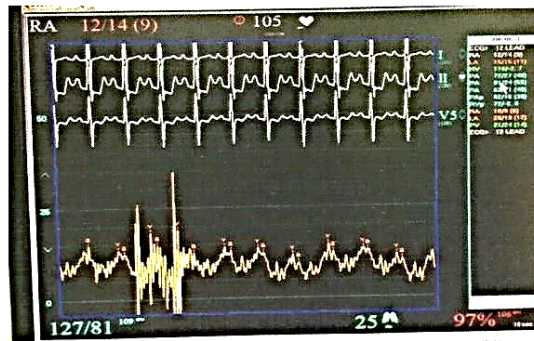
Pasien berumur 24 tahun berjenis kelamin perempuan. Sebelum masuk ke ruang tindakan kateterisasi pasien sudah dipersiapkan di ruang *pre recovery room* dipasang IV line.

Setelah pasien masuk ke ruang tindakan, pasien dipasangkan alat EKG oleh teknisi kardiovaskular. Kemudian teknisi mengisi data pasien ke dalam komputer, lalu melakukan *zeroing* pada transduser lalu menekan tombol "*zero*" pada monitor mesin hemodinamik. Setelah itu teknisi merekam tekanan darah dan EKG pasien 12 lead sebelum tindakan dimulai.

Scrub nurse yang mendampingi dokter saat akan melakukan tindakan telah mempersiapkan pasien dalam keadaan steril. Teknisi membacakan time-out di dalam ruang tindakan kateterisasi untuk memberikan informasi penting yang perlu diketahui oleh operator. Operator melakukan anestesi lokal di daerah *vena femoralis* kanan dengan menggunakan lidocain. Setelah melakukan anestesi lokal, dokter melakukan pungsi *vena femoralis* kanan menggunakan jarum *puncture* kemudian masuk *sheath* ukuran 7 Fr ke *vena femoralis*. *Sheath* terpasang di *vena femoralis* kemudian dimasukkan kateter MP 6 Fr.

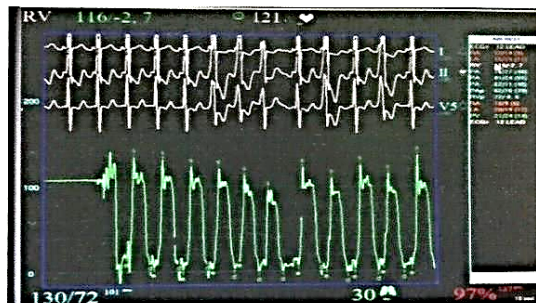
Kateter MP masuk dari *vena femoralis* menuju *vena cava*, lalu diinjeksikan kontras 3 cc, tidak ditemukan persistent *left superior vena cava*. Kateter ditarik ke *vena cava* untuk mengambil sampel saturasi *vena cava* dan *inferior vena cava*, dan terakhir dimasukkan ke *right atrium* (RA) untuk diambil tekanan dan saturasi. Teknisi merekam hemodinamik ruang jantung RA dengan

menekan tombol “snap” pada alat hemodinamik.

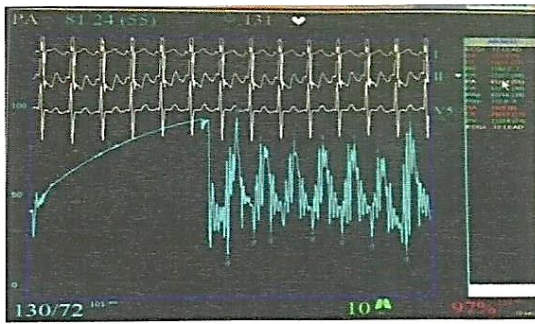


Gambar 1. Hemodinamik Atrium kanan
(sumber: rekam medik RSU Kabupaten Tangerang)

Lalu melalui katup trikuspid, kateter masuk ke RV dan PA kanan untuk diambil saturasi dan tekanan. Teknisi merekam hemodinamik RV dan PA.

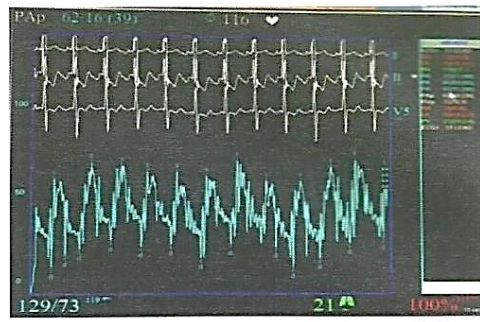


Gambar 2. Hemodinamik Right Ventricle
(sumber: rekam medik RSU Kabupaten Tangerang)

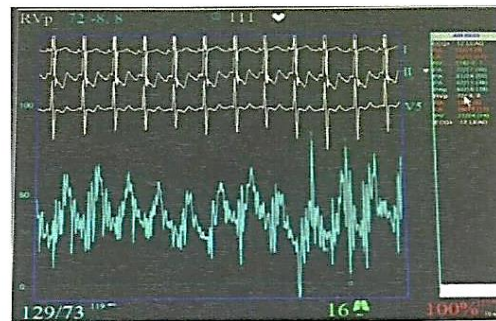


Gambar 3. Hemodinamik *Pulmonary Artery* (sumber: rekam medik RSU Kabupaten Tangerang)

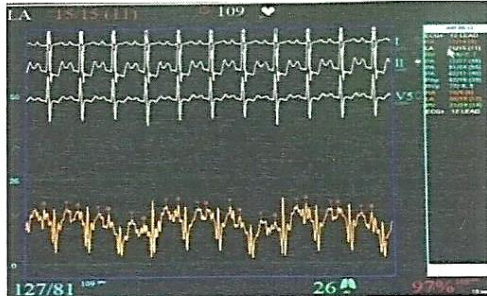
Kemudian kateter MP ditarik menuju ke RA dan melalui ASD masuk ke LA dan PV untuk diukur tekanan dan saturasi. Teknisi merekam hemodinamik LA dan PV.



Gambar 5. Hemodinamik PA setelah dilakukan oksigen test (sumber: rekam medik RSU Kabupaten Tangerang)

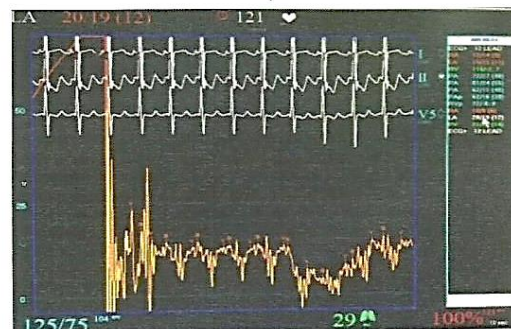


Gambar 6. Hemodinamik RV setelah dilakukan oksigen test (sumber: rekam medik RSU Kabupaten Tangerang)

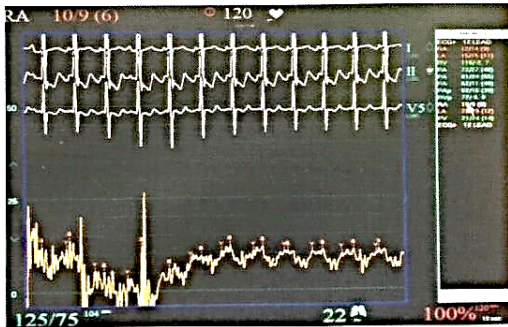


Gambar 4 Hemodinamik *Left Atrium*

Dilakukan tes oksigen NRM 10 L selama 10 menit, kemudian teknisi mendokumentasikan lagi setiap ruang jantung dan diambil sampel darah post tes oksigen oleh *scrub nurse*.



Gambar 7. Hemodinamik LA setelah dilakukan oksigen test (sumber: rekam medik RSU Kabupaten Tangerang)



Gambar 8 . Hemodinamik RA setelah dilakukan oksigen test (sumber: rekam medik RSUD Kabupaten Tangerang)

Sampel darah yang telah diambil oleh *scrub nurse* kemudian dikirim ke laboratorium untuk dilakukan pemeriksaan saturasi oksigen. Kemudian pasien diberikan obat Lasix 1 ampul melalui IV line.

Selama dilakukan tindakan, teknisi kardiovaskular juga memantau tanda-tanda vital, perubahan EKG, serta perubahan tekanan yang terjadi pada pasien dan segera memberi informasi kepada operator saat terjadi perubahan-perubahan tersebut.

Tindakan selesai, pasien diberitahu bahwa tindakan selesai dan berhasil. Operator mengeluarkan kateter MP dari vena femoralis kanan, *scrub nurse* melanjutkan untuk membersihkan dan menutup daerah penusukkan dengan verban. Teknisi merekam tekanan darah

dan EKG terakhir. Teknisi melepaskan EKG 12 lead dan tensimeter dari tubuh pasien, membantu memindahkan pasien ke *recovery room*, memantau tanda vital pasien serta observasi keluhan pasien. Lalu teknisi menyelesaikan input data pada alat monitor kemudian mencetak hasil dokumentasi tindakan penyadapan jantung, melakukan transfer film ke dalam CD. Setelah ada hasil saturasi, teknisi melakukan penghitungan resistensi vaskuler paru dan *shunt* lalu mendiskusikan hasil penghitungannya kepada operator. Teknisi mencatat laporan tindakan ke dalam laporan prosedur tindakan meliputi jam mulai tindakan dan selesai tindakan, obat-obatan yang diberikan selama tindakan. Laporan tersebut diserahkan ke operator yang melakukan tindakan untuk mencatat hasil tindakan.

Teknisi juga mencatat dan menyerahkan bukti pemakaian alat ke bagian administrasi. Laporan yang telah dicatat juga ditulis di dalam buku laporan tindakan. Laporan tersebut diserahkan

kepada perawat yang bertugas di ruang *post recovery room*.

INTERPRETASI HASIL

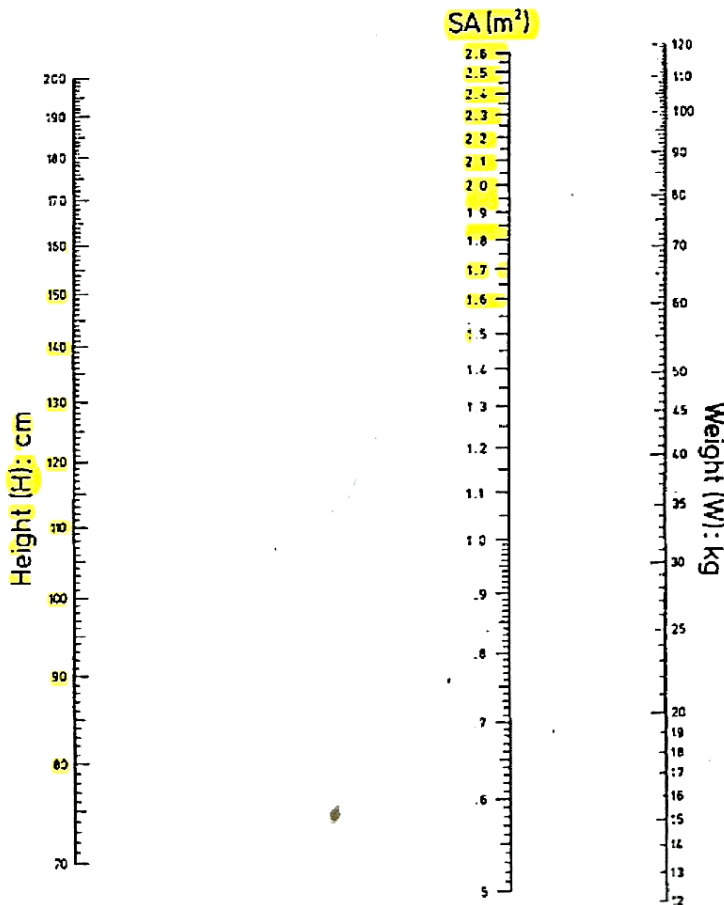
Pada penyadapan jantung, dilakukan penghitungan *shunt* untuk mengukur rasio aliran ke paru dan sistemik pre oksigen dan post oksigen tes, serta resistensi vaskuler paru.

IVC	90.9	90.9
HSVC	84.5	86.2
LSVC	84.7	87.2
HRA	84.1	87.3
MRA	92.7	92.1
LRA	95.5	92.6
RV	96.8	98.1
PA	94.0	98.5
PV	96.2	98.0
LA	95.3	98.6
Aorta	97.1	98.1

Tabel 1. Hasil laboratorium saturasi oksigen pasien

	Pre tes oksigen	Post tes oksigen

(sumber: rekam medik RSUD Kabupaten Tangerang)



Tinggi badan pasien 155 cm, berat badan 49 kg, maka BSA = 1.45 m²

Pre oksigen tes :

$$Q_p = \frac{150}{10 \times 11.9 \times 1,36 \left(\frac{96.2-94.0}{100} \right)} = \frac{150}{161.84 \times 0.022} = \frac{150}{3.56} = 42$$

$$PAR = \frac{72 - 15}{42} = \frac{57}{42} = 1.35$$

$$PARi = \frac{1.35}{1.45} = 0.9$$

$$MV (Mixed Vein) = \frac{3 \left(\frac{84.5+84.7}{2} \right) + 90.9}{4} = 86.1$$

$$FR = \frac{97.1 - 86.1}{96.2 - 94} = \frac{11}{2.2} = 5$$

Post oksigen tes:

$$Q_p = \frac{150}{10 \times 11.9 \times 1,36 \left(\frac{98.0-98.5}{100} \right)} = \frac{150}{161.8 \times 0.005} = \frac{150}{0.8} = 187$$

$$PAR = \frac{62 - 20}{187} = \frac{42}{187} = 0.22$$

$$PARi = \frac{0.22}{1.45} = 0.15$$

$$MV (Mixed Vein) = \frac{3 \left(\frac{86.2+87.2}{2} \right) + 90.9}{4} = 87.7$$

$$FR = \frac{98.1 - 87.7}{98.0 - 98.5} = \frac{10.4}{0.5} = 20.8$$

KESIMPULAN

Pasien ini seorang wanita berumur 24 tahun, datang dengan keluhan nyeri dada, sesak nafas, cepat lelah saat beraktifitas. Diagnosa ASD sekundum, nadi 120 x/menit. Jenis tindakan yaitu penyadapan jantung kanan & kiri. Surat

informed consent ada, rekaman EKG, hasil ekokardiografi dan hasil laboratorium sebelumnya.

Operator melakukan anestesi lokal dengan lidocain di *femoralis* kanan dan melakukan pungsi di *vena femoralis* kanan, memasukkan *sheath* 7 Fr dan

kateter diagnostik MP 6 Fr sampai ke ruang-ruang jantung.

Tidak ada komplikasi yang terjadi setelah tindakan penyadapan jantung kanan dan kiri.

Hasil penghitungan dari saturasi ialah ditemukan *step down* di level *low* dan *mid RA*, kemudian dengan menggunakan rumus *shunt* hasil untuk *flow ratio* pre tes oksigen adalah 5 dan post tes oksigen adalah 20.8, serta PARI pre oksigen 0.9, post oksigen 0.15. Resistensi vaskuler paru pre dan post oksigen tes < 7 u/m², hasil dari *flow ratio* $> 1,5$, serta PH reaktif dengan demikian dianjurkan untuk dilakukan penutupan ASD.

Peran teknisi kardiovaskular sebelum tindakan penyadapan jantung adalah menyiapkan alat hemodinamik, angiografi, dan EKG, memeriksa kelengkapan data-data penunjang, melakukan input data pasien, memasang EKG, dan mengkalibrasi transduser. Saat tindakan; memantau tanda-tanda vital pasien, merekam perubahan yang terjadi pada EKG dan hemodinamik, mencatat hemodinamik serta saturasi. Sesudah tindakan

penyadapan jantung adalah mengkalkulasi penghitungan *flow ratio*, PARI, pre dan post tes oksigen, mencetak hasil dokumentasi tindakan penyadapan jantung dan memberikannya pada dokter untuk dituliskan hasil penyadapan.

DAFTAR PUSTAKA

- American Heart Association. (2009). *Atrial Septal Defect (ASD)*. http://www.heart.org/idc/groups/heart-public/@wcm/@hcm/documents/downloadable/ucm_307646.pdf.
- Gray, Huon H., dkk. (2005). *Lecture Notes: Kardiologi* (Azwar Agoes & Asri Dwi, Pent.). Jakarta: Erlangga.
- Hartawan, I Nyoman Budi., Winaya, Agung. 2008. *Hipertensi Pulmonal pada Anak*. RS.Sanglah Denpasar: Majelis Kedokteran Indonesia.
- Haycock, Schwartz, and Wisotsky. (1987). *Geometric method for measuring body surface area: A height-weight formula validated in*

- infants, children, and adults*. The Journal of Pediatrics.
- Jota, Santa. (2001). *Diagnosis Penyakit Jantung*. Jakarta: Widya Medika.
- Karo, Santoso., Rilantono, Lily. (2013). *Penyakit Kardiovaskuler (PKV) 5 Rahasia*. Jakarta: Badan Penerbit FKUI.
- Kern, M.J., Roth, R. (2003). *The Cardiac Catheterization Handbook* (4th ed.). United States of America: Mosby.
- Kusmana, D., dkk. (2003). *Standar Pelayanan Medik RS. Jantung dan Pembuluh Darah Harapan Kita*. Jakarta: PJNHK.
- National Heart, Lung, and Blood Institute. (2011, Juli 1). National Institutes of Health. "Types of holes in the heart". U.S. Departement of Health & Human Service.
<http://www.nhlbi.nih.gov/health/health-topics/topics/holes/types>
- Oemar, Hamed. 2008. *Textbook Of Echocardiography: Interpretasi dan*
- Diagnosa Klinik*. Jakarta: YMB Publisher.
- Picasso, Mirsal. (2015, Agustus 25). Document tips – *DocSlide*. *Gangguan Cardio Vaskuler*.
<http://documents.tips/documents/gangguan-cardio-vaskuler.html>.
- Roky Gustiawan. (2010). Karya Tulis Ilmiah: *Pemantauan Hemodinamik Pada Pasien Diseksi Arteri Koroner Pada saat Tindakan Percutaneous Transluminal Coronary Angioplasty di RSJPDHK*. Jakarta: UHAMKA.
- Watson, S., Gorski, K.A. (2011). *Invasive Cardiology "A Manual for Cath Lab Personnel"* (3rd ed.). United States of America: Jones & Bartlett Learning.